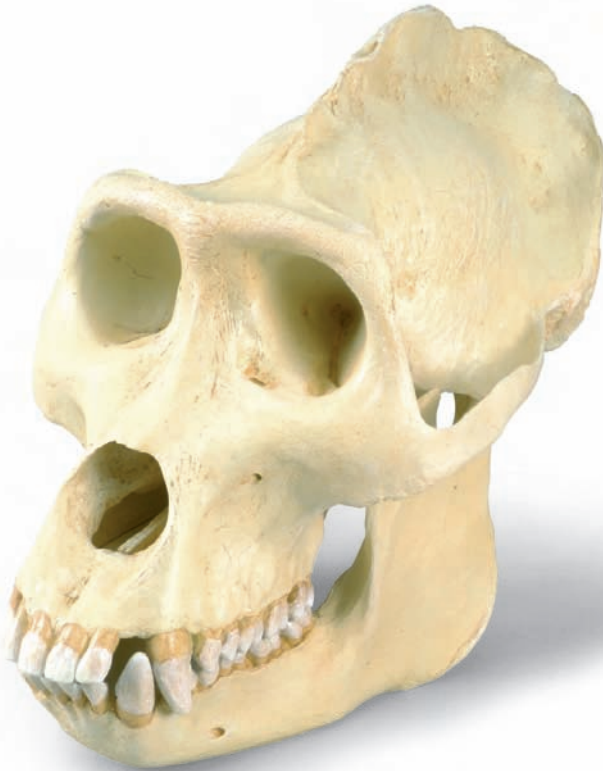



...going one step further



VP762/1

Gorilla¹

English

Species	<i>Gorilla gorilla</i> (Savage & Wyman, 1847)
Subfamily	Ponginae Allen, 1925
Family	Pongidae Elliot, 1913
Superfamily	Hominoidea Simpson, 1931
Infraorder	Catarrhina Hemprich, 1820
Suborder	Simiæ Haeckel, 1866
Order	Primates Linnaeus, 1758

The skull of the mature, very large male gorilla presents a very marked relief. The cerebral cranium and the facial bones (viscerocranium), including the pronounced supra-orbital ridge (*torus frontalis*), have a rough appearance and are marked with bumps, ridges, etc., which were formed in response to the requirements of the masticatory and neck musculature. They are in no way comparable with those of the human.

In the gorilla's skull too, the disproportionate size of the face/jaw part (the facial bones, i.e. the splanchnocranium or viscerocranium) in relation to the cerebral cranium is noticeable. This relationship, however, only develops in the course of postnatal growth – particularly at the time of the second dentition.

On the sagittal suture, that is down the middle of the skull, a bony sagittal crest (*crista sagittalis*) develops, becoming more pronounced towards the back. It is formed from the parietal bones and serves as the origin of the temporal muscle², which increases in size as it approaches the crest. At the back of the head (the occiput) the sagittal crest joins the occipital crest, which develops as the neck musculature becomes stronger.

The occipital condyles of the atlas joint and the great occipital foramen they enclose (*foramen occipitale magnum*) are located in the posterior region of the skull. Here too, the obvious contrast with the newborn or infantile animal is evident.

The sexual dimorphism of the skull appears at first sight more pronounced in the gorilla than with other Ponginae. As is the case with all primates that have been investigated in this respect, male gorillas display on average a larger brain volume, larger and differently shaped canine teeth, and a significantly more pronounced skull relief. All mature males at least, as well as almost all mature females, have a sagittal crest. All adult animals develop occipital crests, due to their “front-heavy” heads.

In general supra-orbital ridges (*tori supraorbitales*) are formed, which are linked medially by a glabellar ridge (*torus glabellaris*) to form a unified brow ridge (*torus frontalis*). Not unrelatedly, the frontal sinuses are very pronounced. This development takes place in connection with the formation of the permanent teeth and then with the wear of the teeth with continuing abrasion from chewing³.


The upward branch of the lower jaw (*ramus mandibulae*) is relatively low. Typical of the Ponginae is the more or less parallel arrangement of the premolar and molar teeth. In front of them are the incisor teeth. The sexually differentiated, dagger-like canine teeth extend distinctly beyond the occlusion plane. For this reason, in the upper jaw between the canine tooth and the first premolar, there is a gap, or diastema, into which the lower canine tooth engages.

The anterior teeth engage one over the other like shears, which makes it easier to bite off a piece of food, while the posterior teeth have broad, shallow crowns, suited to grinding; this constitutes – in the case of the molars – what is known as the dryopithecine pattern, which is also displayed by humans. In the gorilla too, the enamel shows furrows on the occlusion plane next to the fissures; these are few in number but characteristic here too.

Since the pioneering studies of E. Selenka around 1900, gorillas have been considered the second-closest living relatives of humans.

Some dimensions of the original gorilla skull⁴.

max. length of cranium (inc. brow ridge and occipital crest)	221 mm
max. breadth of cranium	157 mm
skull breadth in region of max. postorbital narrowing	75 mm
volume of cranial cavity = "brain size"	675 ccm
length of face	217 mm
breadth of upper face (external biorbital breadth)	150 mm
breadth of zygomatic arch	189 mm
max. separation of zygomatic arch from skull wall	55 mm
length of palate	120 mm
breadth of palate	47 mm
bicondylar breadth of mandible	142 mm
bigonial breadth of mandible	154 mm
height of <i>corpus mandibulae</i>	43 mm
ramus height of mandible	131 mm
ramus breadth	80 mm
total mass of skull	1550 g
mass of cranium	1020 g
mass of mandible	530 g



Author: Dr Dr Olav Röhrer-Ertl, Primates Section, SNSB, Munich

¹ This model was cast from a replica of the original skull from the Senckenberg Institute and Natural History Museum in Frankfurt/Main. For educational reasons the abraded teeth of the original were reconstructed following younger female specimens in Munich, so as to be able to give a better representation of the tooth pattern. In this process, some adaptations to the jaws had to be made.

² Muscles cannot attach to one another, but require hard tissue for this purpose.

³ With increasing flattening of the tooth biting surfaces, the chewing force must be increased, which leads to increased growth of the masticatory muscles, which in turn leads to more pronounced moulding of muscle attachment surfaces. Here too, the distribution of the ever-increasing chewing force over the facial skeleton results in more pronounced structures. Here we see the effect of the spatial relationship between the largest organ in the head, the brain, and the others, particularly the eyes. In the African Ponginae this relationship is mainly horizontal (one behind the other), whereas by contrast in the orang-utan they are arranged more vertically (one above the other).

⁴ All dimensions were taken, from an original, by Dr sc. A. Windelband, Berlin. In general, model dimensions will vary slightly from these.

Gorilla¹

Deutsch

Spezies	<i>Gorilla gorilla</i> (Savage & Wyman, 1847)
Unterfamilie	Ponginae Allen, 1925
Familie	Pongidae Elliot, 1913
Überfamilie	Hominoidea Simpson, 1913
Teilordnung	Catarrhina Hemprich, 1820
Unterordnung	Simiæ Haeckel, 1866
Ordnung	Primates Linnaeus, 1758

Der Schädel des spät-erwachsenen (maturen) und recht großen, männlichen Gorillas zeigt ein kräftig ausgeprägtes Schädelrelief. Einschließlich des kräftigen Überaugendaches (Torus frontalis) wirken Hirnschädel (Neurocranium) und Gesichtsschädel (Viscerocranium) rau und von Höckern, Leisten etc. besetzt, welche sich auf Anforderung der Kau- und Nackenmuskulatur bildeten. Sie können in keinem Fall mit der des Menschen verglichen werden.

Auch beim Schädel (Cranium) des Gorillas fällt der übergroße Anteil der Gesichts-Kiefer-Partie (der Gesichtsschädel bzw. das Splanchno- oder Viscerocranium) gegenüber dem Hirnschädel (Neurocranium) auf. Dieses Verhältnis bildet sich aber erst im Verlauf des nachgeburtlichen (postnatalen) Wachstums heraus – insbesondere in der Zeit des Zahnwechsels.

Auf der Pfeilnaht (Sutura sagittalis), also auf der Schädelmitte erhebt sich der sich nach hinten verstärkende knöcherne Scheitelkamm (Crista sagittalis). Er wird von den Scheitelbeinen (Ossa parietalia) aus gebildet und dient als Ursprung des sich bis dorthin vergrößern den Schläfenmuskels (Musculus temporalis)². Am Hinterhaupt (occipital) trifft der Scheitelkamm (Crista sagittalis) auf den Nackenkamm (Crista occipitalis), welcher sich im Zusammenhang mit der Verstärkung der Nackenmuskulatur ausbildet.

Die Höcker (Condyli occipitales) des Kopfgelenkes und das von ihnen umrahmte Hinterhauptsloch (Foramen occipitale magnum) befinden sich im hinteren Schädelbereich. Auch hierin zeigt sich der augenfällige Unterschied zum neugeborenen oder kindlichen (infantilen) Tier.

Die geschlechtstypische Formausprägung (Geschlechtsdimorphismus) des Schädels erscheint beim Gorilla auf den ersten Blick stärker ausgeprägt, als bei anderen Ponginae. Wie bei allen dahingehend untersuchten Primates zeigen auch männliche Gorillas im Mittel höhere Hirnvolumina, größere und anders geformte Eckzähne (Canini) und deutlich stärker ausgeprägte Schädelreliefs. Zumindest spät-erwachsene (mature) Männer verfügen immer, spät-erwachsene Frauen fast ebenso über einen Scheitelkamm (Crista sagittalis). Nackenkämme (Cristae occipitales) bilden sich bei allen erwachsenen Tieren aus und finden ihre Begründung in ihren „vorlastigen“ Köpfen.

Es sind grundsätzlich Überaugenwülste (Tori supraorbitales) ausgebildet, welche in der Mitte (median) durch einen Glabellawulst (Torus glabellaris) zu einem einheitlichen Überaugendach (Torus frontalis) verbunden werden. Im Zusammenhang damit sind ihre Stirnhöhlen (Sinus frontales) stark ausgeprägt. Diese Bildung erfolgt im Zusammenhang mit der Ausbildung des Dauergebisses (Dentes permanentes) und dann im Zusammenhang mit dem Gebissgebrauch bei fortschreitender Abkautung (Abrasion)³.

Der aufsteigende Ast des Unterkiefers (Ramus mandibulae) ist relativ niedrig. Charakteristisch für das Gebiss der Ponginae erscheint eine eher parallele Zahnordnung der Vormahl- (Dentes praemolares) und Mahlzähne (Dentes molares). Schneidezähne (Dentes incisivi) stehen dazu in Front. Die geschlechtstypisch geformten, dolchförmigen Eckzähne überragen die Kauebene (Occlusionseben) deutlich. Von daher gibt es im Oberkiefer (Maxilla) zwischen Eckzahn und 1. Praemolaren eine Lücke, das Diastema, in welches der Eckzahn des Unterkiefers (Mandibula) bei Gebisschluss eingreift.

Die Zähne des Vordergebisses (Dentes anteriores) greifen scherenartig übereinander, was das Abbeißen erleichtert, die des Hintergebisses (Dentes posteriores) zeigen breite, stumpfe Kronen, wie sie zum Zermahlen günstig sind, dabei liegt – bei den Molares – das sog. Dryopithecinen-Muster vor, wie es auch

der Mensch zeigt. Auch beim Gorilla zeigt der Zahnschmelz (Enamelum) auf der Kauebene neben den Furchen (Fissurae) wenige – aber auch hier charakteristische – Schmelzrunzeln.

Gorillas gelten seit den hierfür bahnbrechenden Arbeiten E. Selenkas um 1900 als die nächstälteren lebenden Verwandten des Menschen.

Einige Maße des originalen Gorilla-Schädels⁴.

größte Hirnschädellänge (mit Torus frontalis und Crista occipitalis)	221 mm
größte Hirnschädelbreite	157 mm
Schädelbreite im Bereich der stärksten postorbitalen Einschnürung	75 mm
Volumen der Schädelhöhle (Cavum cranii) = „Hirnvolumen“	675 ccm
Gesichtslänge	217 mm
Obergesichtsbreite (äußere Biorbitalbreite)	150 mm
Jochbogenbreite	189 mm
Größter Abstand der Jochbögen zur Schädelwand	55 mm
Gaumenlänge	120 mm
Gaumenbreite	47 mm
Condylenbreite des Unterkiefers	142 mm
Winkelbreite des Unterkiefers	154 mm
Höhe des Corpus mandibulae	43 mm
Asthöhe des Unterkiefers	131 mm
Astbreite	80 mm
Gesamtmasse des Craniums	1550 g
Masse des Calvariums	1020 g
Masse der Mandibula	530 g

Verfasser: Dr. Dr. Olav Röhrer-Ertl, Sectio Primates der SNSB, München

¹ Als Vorlage für den Abguss dieses Modells diente eine Nachbildung des Originalschädels des Senckenberg Forschungsinstitutes und Naturmuseums in Frankfurt am Main. Aus didaktischen Gründen wurden die abgekauten (abradierten) Zähne des Originals nach Originalbefunden jüngerer männlicher Tiere in München neu aufgebaut, um auch die Zahnmuster besser darstellen zu können. Im Zusammenhang damit ergaben sich auch einige Kieferanpassungen.

² Muskeln können nicht aneinander ansetzen, sondern benötigen dafür biologisches Hartgewebe.

³ Bei zunehmender Einebnung der Zahn-Kauflächen muss der Kaudruck erhöht werden, was ein verstärktes Kaumuskelwachstum bewirkt, welches wiederum die Muskelansatzflächen bzw. –ursprünge verstärkt modelliert. Die Ableitung sich ständig verstärkenden Kaudrucks über das Gesichtsskelett verstärkt auch hier die Strukturen. Wesentlich im Unterschied afrikanischer Ponginae zum Orang-Utan wirkt sich hier aus, dass die Lagebeziehungen zwischen dem Gehirn als größtem Kopforgan und den übrigen – insbesondere der Augen – eher horizontal (also hintereinander) und beim Orang-Utan eher vertikal (also übereinander) angeordnet sind.

⁴ Alle Maße wurden durch Dr. sc. A. Windelband, Berlin an einem Original erhoben. Die Maße des Modells weichen in der Regel davon geringfügig ab.

Gorila¹

Español

Especie	Gorilla gorilla(Savage & Wyman,1847)
Subfamilia	Ponginae Allen,1925
Familia	Pongidae Elliot,1913
Superfamilia	Hominoidea Simpson,1931
Infraorden	Catarrhina Hemprich, 1820
Suborden	Simiiae Haeckel,1866
Orden	Primates Linnaeus,1758

El cráneo del gorila macho en edad madura (maturen) de fuerte complexión, presenta un relieve craneal muy marcado. El cráneo cerebral (Neurocranium) y el facial (Viscerocranium), en combinación con el robusto arco frontal (Torus frontalis) presentan un aspecto bronco y están cubiertos de prominencias, molduras óseas, etc, cuya formación se debe a las exigencias de las musculaturas masticatoria y cervical. De ningún modo se pueden comparar con los del hombre.

También salta a la vista en el cráneo del Gorila la enorme extensión que ocupa la parte maxi-facial (el craneo facial, respectivamente el Splanchnocranium o Viscerocranium) en comparación con el cráneo cerebral (Neurocranium). Esta relación se llega a configurar en el transcurso del crecimiento postnatal (postnatalen), sobre todo en el periodo de la segunda dentición.

Sobre la sutura sagital (Sutura sagittalis), es decir en la mitad del cráneo, se eleva una cresta ósea (Crista sagittalis) que se refuerza hacia atrás. Se forma a partir del hueso parietal (Ossa parietalia) y sirve de base al músculo temporal (Musculus temporalis)², que se va agrandando hasta ese punto. En la parte posterior de la cabeza (occipital) alcanza la cresta sagital (Crista sagittalis) la cresta occipital (Crista occipitalis), la cual se desarrolla según el fortalecimiento de la musculatura cervical.

Las prominencias de la articulación de la cabeza (Condylis occipitales), que rodean el foramen occipital (Foramen occipitalie magnum), se encuentran en la zona posterior del cráneo. Igualmente se observa en éste punto la diferencia ostensible con el animal recién nacido o con el de edad infantil (infantilen).

La típica forma determinada por el sexo del cráneo (Dimorfismo sexual), se presenta en el gorila a primera vista más acentuada que en otros Ponginae. Como en todos los primates estudiados, presenta la media de los gorilas machos un volumen cerebral más grande, dientes caninos (Canini) de otra forma y de mayor tamaño y un relieve craneal bastante más pronunciado. Al menos poseen los adultos en edad madura (mature), tanto machos como hembras, una cresta sagital. Las crestas occipitales (Crista occipitales) se forman en todos los animales adultos y encuentran su razón de ser en sus pesadas cabezas.

Fundamentalmente se han formado arcos abombados supraorbitales (Tori supraorbitales), que se han unido en el medio, mediante un abombamiento glabellar (Torus glabellaris) formando un arco de una pieza situado sobre los ojos (Torus frontalis). De acuerdo con esto, son los senos frontales (Sinus frontales) muy pronunciados. Esta conformación se da en relación con el desarrollo de la dentadura permanente (Dentes permanentes) y también en conexión con el uso de la dentadura cuando se da un avanzado desgaste (Abrasión)³.

La rama ascendente de la mandíbula inferior(Ramus mandibulae) es relativamente baja.Característico en la dentadura de los Ponginae es la aparición de un orden más bien paralelo de los dientes premolares (Dentes premolares) y de los molares (Dentes molares). Por el contrario, los incisivos (Dentes incisivi) están frente. Los caninos de forma afilada, debido al dimorfismo sexual, dominan claramente la superficie masticatoria (Occlusionseben). Por ello hay en el maxilar superior (Maxilla) entre el canino y el primer premolar un hueco llamado diastema, en el cual encaja el canino del maxilar inferior (Mandibula) al cerrar la dentadura.

Los dientes de la dentadura anterior (Dentes anteriores) encajan unos sobre otros como unas tijeras, lo que simplifica la acción de morder; los de la dentadura posterior (Dentes posteriores) presentan coronas anchas

y romas, apropiadas para la masticación: los molares presentan la muestra Dryopithecina, que se dá también en el hombre. En el gorila presenta el esmalte dental (Enamelum) en la superficie masticatoria, aparte de surcos (Fissurae), algunas arrugas que si bien pocas, son aquí también características.

A partir de los trabajos revolucionarios sobre el tema de E. Selenkas alrededor de 1900, se considera a los gorilas como los parientes vivos más próximos del hombre.

Algunas medidas del cráneo original del gorila⁴

Largo mayor del cráneo cerebral (con Torus frontalis y Crista occipitalis)	221 mm
Ancho mayor del cráneo cerebral	157 mm
Ancho del cráneo en la zona del máximo estrechamiento postorbital	75 mm
Volumen de la cavidad craneal (Cavum cranii) "Volumen cerebral"	675 ccm
Largo facial	217 mm
Ancho facial superior (Ancho biorbital externo)	150 mm
Anchura del arco zigomático	189 mm
Distancia entre los arcos zigomáticos y la pared craneal	55 mm
Largo del paladar	120 mm
Ancho del paladar	47 mm
Ancho del cóndilo de la mandíbula	142 mm
Angulo de la mandíbula	154 mm
Altura del "Corpus mandibulae"	43 mm
Altura de la rama de la mandíbula	131 mm
Ancho de la rama	80 mm
Masa total del cráneo	1550 gr.
Masa del calvarium	1020 gr.
Masa de la mandíbula	530 gr.

Autor: Dr. Dr. Olav Röhrer-Ertl, Sectio Primates del SNSB, Munich

¹ Como molde para el vaciado de este modelo se empleó una réplica de un cráneo original del Instituto de Investigaciones y Museo de Historia Natural Senckenberg de Francfort sobre el Meno. Por motivos didácticos y para poder exponer mejor la muestra dental, se sustituyeron los dientes raspados del original por otros en Munich, hechos según hallazgos originales de animales machos más jóvenes. Con relación a esto, resultaron también algunas adaptaciones de las mandíbulas.

² Los músculos no pueden insertarse unos a otros sino que necesitan para ello un estratificado de tejido biológico.

³ Cuando crece el aplanamiento de la superficie masticatoria de los dientes aumenta la presión masticatoria, lo que trae como consecuencia un crecimiento más fuerte de la musculatura correspondiente, y esto a su vez, refuerza el modelaje de las superficies de inserción/puntos de partida musculares. La presión masticatoria cada vez más fuerte ejercida sobre el esqueleto de la región facial, refuerza aquí también las estructuras. La diferencia entre los Ponginae africanos con el Orangután se traduce aquí en que la relación de posiciones que se dan entre el cerebro, como más grande órgano de la cabeza y los demás órganos - sobre todo los ojos-, están ordenados más bien horizontal, es decir, uno detrás del otro, y en el orangután, vertical, es decir, uno sobre otro.

⁴ Todas las medidas fueron tomadas de un original por el Dr. sc. A. Windelband, Berlín. Las medidas del modelo de desvían muy poco de ellas.

Gorille¹

Français

Species	<i>Gorilla gorilla</i> (Savage & Wyman, 1847)
Subfamilia	Ponginae Allen, 1925
Familia	Pongidae Elliot, 1913
Superfamilia	Hominoidea Simpson, 1931
Infraordo	Catarrhina Hemprich, 1820
Subordo	Simiæ Haeckel, 1866
Ordo	Primates Linnaeus, 1758

Le crâne du gorille mâle mature de très grande taille présente un relief crânien très prononcé. Le puissant bourrelet frontal (Torus frontalis) y compris, le crâne cérébral (Neurocranium) et le crâne viscéral (Viscerocranium) ont un aspect rugueux et sont parsemés de bosses, de replis, etc. qui se sont formés en fonction du muscle masticateur et de la musculature de la nuque. Ils ne peuvent en aucun cas être comparés à ceux de l'homme.

Également au niveau du crâne (Cranium) du gorille, la partie du visage/des mâchoires de taille imposante (le crâne viscéral, respectivement le Splanchnocranium ou Viscerocranium) par rapport au crâne cérébral (Neurocranium), est frappante. Ce phénomène ne se forme cependant qu'au cours de la croissance postnatale – en particulier durant la phase de l'échange des dents.

La crête sagittale externe (Crista sagittalis) osseuse se développant vers l'arrière s'érige sur la suture sagittale (Sutura sagittalis), c'est-à-dire au centre du crâne. Elle est formée à partir des os pariétaux (Ossa parietalia) et sert d'origine au muscle temporal (Musculus temporalis)² s'agrandissant jusque-là. La crête sagittale (Crista occipitalis) rencontre la crête occipitale (Crista occipitalis) au niveau de l'occiput (occipital), la crête occipitale se formant avec l'amplification de la musculature de la nuque.

Les tubérosités occipitales (Condyli occipitales) de l'articulation atlanto-occipitale et le trou occipital (Foramen occipitale magnum) entouré par celles-ci sont situées dans la région occipitale du crâne. Ici également, on remarque la différence frappante par rapport à l'animal nouveau-né ou infantile.

La prononciation de la forme typique du crâne en fonction du sexe (dimorphisme sexuel) semble de prime abord plus fortement marquée chez le gorille que chez les autres Ponginae. Comme chez tous les primates examinés, les gorilles mâles montrent également en moyenne un volume du cerveau plus élevé, des canines plus grandes et de forme différente et un relief du crâne considérablement plus prononcé. Les hommes matures du moins présentent toujours, et les femmes matures pratiquement toujours, une crête sagittale (Crista sagittalis). Les crêtes occipitales (Cristae occipitales) se forment chez tous les animaux adultes et trouvent leur justification dans leur tête <portant la charge à l'avant>.

En principe, des bourrelets supra-orbitaires (Tori supraorbitales) sont formés qui sont reliés au milieu (médian) par un bourrelet glabellaire (Torus glabellaris) en un bourrelet frontal (Torus frontalis) uniforme. En rapport avec ceci, leurs sinus frontaux (Sinus frontales) sont très prononcés. Cette formation se produit en relation avec la formation des dents permanentes (Dentes permanentes) et ensuite en relation avec l'abrasion³.

Le rameau ascendant de la mandibule (Ramus mandibulae) est relativement bas. Une disposition plutôt parallèle des prémolaires (Dentes praemolares) et des molaires (Dentes molares) semble être caractéristique de la dentition des Ponginae. Les incisives (Dentes incisivi) occupent une position frontale. Les troisièmes incisives en forme de poignard et spécifiques au sexe dépassent considérablement le niveau de la mastication (niveau de l'occlusion). Par conséquent, il existe une lacune dans le maxillaire (Maxilla) entre l'incisive et les 1^{ères} prémolaires, le diastème, dans lequel l'incisive de la mandibule (Mandibula) intervient dans l'occlusion des dents.

Les dents antérieures (Dentes anteriores) s'enchevêtrent les unes sur les autres comme des ciseaux, ce qui facilite la coupure ; les dents postérieures (Dentes posteriores) présentent de larges couronnes émoussées

comme elles sont nécessaires pour le broyage. En ce qui concerne les molaires, on observe l'échantillon Dryopithecinen, comme on le rencontre également chez l'homme. Chez le gorille également, l'émail (Enamelum) présente en plus des fissures (Fissurae) quelques arêtes, en l'occurrence caractéristiques, sur la surface de mastication.

Depuis les travaux révolutionnaires de E. Selenkas aux alentours de 1900, les gorilles sont considérés comme les parents vivants les plus proches de l'homme.

Quelques dimensions du crâne original de gorille⁴.

Longueur maximale du crâne cérébral (avec Torus frontalis et Crista occipitalis)	221 mm
Largeur maximale du crâne cérébral	157 mm
Largeur du crâne dans la région de la constriction post-orbitaire la plus forte	75 mm
Volume de la cavité crânienne (Cavum cranii) = „volume du cerveau“	675 ccm
Longueur du visage	217 mm
Largeur du visage supérieur (largeur biorbitaire externe)	150 mm
Largeur de l'arcade zygomatique	189 mm
Distance maximale des arcades zygomatiques jusqu'à la paroi crânienne	55 mm
Longueur du palais	120 mm
Largeur du palais	47 mm
Largeur du condyle de la mandibule	142 mm
Largeur de l'angle de la mandibule	154 mm
Hauteur du corps mandibulaire	43 mm
Hauteur du rameau de la mandibule	131 mm
Largeur du rameau	80 mm
Masse totale du crâne	1550 g
Masse de la voûte crânienne	1020 g
Masse de la mandibule	530 g

Auteur : Dr. Dr. Olav Röhrer-Ertl, section primates de la SNSB, Munich

¹ Le moulage de ce modèle a été tiré d'une reproduction du crâne original de l'Institut de Recherche de Senckenberg et Musée d'Histoire naturelle de Francfort-sur-le-Main. Pour des raisons didactiques, les dents abrasées de l'original ont été reconstituées à Munich selon les résultats originaux de jeunes animaux mâles afin de mieux pouvoir représenter la dentition. Dans ce contexte, quelques adaptations de la mâchoire ont également été effectuées.

² Les muscles ne peuvent pas s'insérer les uns dans les autres, mais nécessitent pour ce faire du tissu biologique dur.

³ Lors du nivellement croissant des surfaces de mastication des dents, la pression de mastication doit être augmentée, ce qui provoque une croissance potentialisée du muscle masticateur qui à son tour modifie les surfaces d'insertion et les origines du muscle de façon potentialisée. La dérivation de la pression de mastication se renforce constamment sur le squelette du visage renforce ici également les structures. La différence considérable des Ponginae africains par rapport à l'orang-outan se traduit en l'occurrence par le fait que les relations de présentation entre le cerveau en tant qu'organe de la tête le plus grand et les autres organes – en particulier les yeux – sont disposées horizontalement (par conséquent les unes après les autres) et chez l'orang-outan plutôt verticalement (par conséquent les unes sur les autres).

⁴ Toutes les mesures ont été relevées sur un original par le Dr sc A. Windelband, Berlin. Les mesures du modèle ne présentent en général que de faibles écarts.

Gorila¹

Português

Espécie	<i>Gorilla gorilla</i> (Savage & Wyman, 1847)
Subfamília	Ponginae Allen, 1925
Família	Pongidae Elliot, 1913
Superfamília	Hominoidea Simpson, 1931
Infraordem	Catarrhina Hemprich, 1820
Subordem	Simiiae Haeckel, 1866
Ordem	Primates Linnaeus, 1758

O crânio deste gorila macho adulto tardio (maduro), e bastante grande, apresenta um relevo craniano fortemente marcado. Incluindo a forte esquama frontal (*Torus frontalis*), o crânio neural (*Neurocranium*) e o crânio visceral (*Viscerocranium*) têm aparência rude e estão cobertos de protuberâncias, bordas, etc., que são criadas por necessidades da musculatura de mastigação e do pescoço. Em nenhum caso podem ser comparados com os dos humanos.

Também, no caso do crânio (*Cranium*) do gorila, é notória a maior importância das partes faciais e mandibulares (crânio facial ou *Viscerocranium*) em relação ao crânio neural (*Neurocranium*). Esta relação só vem a se estabelecer durante a fase de crescimento pós-natal, e em particular, durante a fase de substituição dental.

Sobre a sutura sagital (*Sutura sagittalis*), ou seja, no meio do crânio, eleva-se a crista sagital (*Crista sagittalis*) a qual apresenta um reforço ósseo para trás. Ela se forma a partir dos ossos parietais (*Ossa parietalia*) e serve de origem para músculo temporal (*Musculus temporalis*)² que ali aumenta de tamanho. Na parte occipital da cabeça, a crista sagital (*Crista sagittalis*) encontra-se com a crista occipital (*Crista occipitalis*), a qual se desenvolve proporcionalmente ao desenvolvimento da musculatura do pescoço.

As protuberâncias (*Condylis occipitales*) da articulação da cabeça e o forame occipital craniano (*Foramen occipitale magnum*) por elas enquadrado encontram-se na parte posterior do crânio. Também neste caso observa-se uma clara diferença em comparação ao animal recém-nascido ou infantil.

As características específicas de gênero sexual (dimorfismo sexual) no crânio aparecem a primeira vista de forma mais nítida no gorila do que nos outros membros da subfamília *Ponginae*. Como em todos os primatas estudados, os gorilas machos também apresentam um volume cerebral superior na parte mediana, caninos maiores de forma diferente, assim como um relevo craniano nitidamente mais forte. Pelo menos os adultos tardios (maduros) machos, e as fêmeas adultas tardias freqüentemente também, sempre apresentam uma forte crista sagital (*Crista sagittalis*). A crista occipital se desenvolve em todos os exemplares adultos e sua presença explica-se pelo maior volume das suas cabeças na parte frontal.

Encontram-se sempre toros supraorbitais (*Tori supraorbitales*) desenvolvidos, os quais são unidos medianamente por um toro glabelar (*Torus glabellaris*) formando uma esquama frontal unitária (*Torus frontalis*). Conjuntamente a esta última, os seus senos frontais (*Sinus frontales*) são fortemente desenvolvidos. Esta formação ocorre em associação com o desenvolvimento da dentição definitiva (*Dentes permanentes*) e logo em relação à utilização da mandíbula e ao subsequente avanço do desgaste dos dentes (*abrasão*)³.

O ramo ascendente da mandíbula (*Ramus mandibulae*) é relativamente baixo. A ordem mais bem paralela dos dentes molares e pré-molares encontrada é característica da dentadura dos *Ponginae*. Os dentes incisivos encontram-se à frente em relação àqueles. Os dentes caninos em forma de punhal, típicos do gênero, ultrapassam claramente a linha de oclusão. Por isso existe na maxila superior uma falha entre o canino e o primeiro pré-molar, o diastema, no qual se insere o canino da mandíbula quando a dentadura é fechada.

Os dentes da dentadura anterior fecham-se como tesouras uns sobre os outros, o que favorece o corte no ato de morder. Os dentes da dentadura posterior apresentam coroas amplas e arredondadas, de modo a favorecer a mastigação, sendo que no caso dos molares encontra-se uma estrutura do tipo da do driopiteco, como é também encontrada no homem. No gorila, o esmalte dental (*Enamelum*) também apresenta

na linha de oclusão ao lado das fissuras (Fissurae) umas poucas, mas características, ranhuras no esmalte.

Desde as pioneiras pesquisas de E. Selenka por volta de 1900, os gorilas são considerados os parentes próximos vivos mais antigos do ser humano.

Algumas medidas do crânio original de gorila⁴.

Comprimento máximo do crânio neural (com esquama frontal e crista occipital)	221 mm
Largura máxima do crânio neural	157 mm
Largura máxima do crânio na região da constrição pós-orbital maior	75 mm
Volume da cavidade craniana (Cavum cranii) = „volume do cérebro“	675 ccm
Comprimento da face	217 mm
Largura da parte superior da face (largura biorbital externa)	150 mm
Largura do arco zigomático	189 mm
Maior distância dos arcos zigomáticos à parede craniana	55 mm
Comprimento do paladar	120 mm
Largura do paladar	47 mm
Largura condilar da mandíbula	142 mm
Largura angular da mandíbula	154 mm
Altura do corpo mandibular (Corpus mandibulae)	43 mm
Altura do ramo da mandíbula	131 mm
Largura do ramo	80 mm
Massa total do crânio	1550 g
Massa da caixa craniana	1020 g
Massa da mandíbula	530 g

Autor: Dr. Dr. Olav Röhrer-Ertl, Sectio Primates da SNSB, Munique

¹ Como matriz para a moldagem deste modelo foi utilizada uma reprodução do crânio original do Instituto de Pesquisa e Museu da Natureza Senckenberg, em Frankfurt am Main. Por razões didáticas, os dentes desgastados (abrasados) do original foram reconstituídos a partir de originais de animais jovens encontrados em Munique, de modo a também poder representar melhor estrutura dental. Em função disto, foram efetuadas várias adaptações na mandíbula.

² Os músculos não podem inserir-se uns nos outros, para tal, necessitam de tecidos biológicos duros.

³ Com o aumento do aplainamento da superfície de mastigação dos dentes a pressão mastigatória deve ser aumentada, o que provoca um aumento da musculatura de mastigação, o que por sua vez intensifica a modelação dos pontos de inserção ou as origens dos músculos. O desvio provocado na face do esqueleto por causa da pressão de mastigação em constante aumento reforça aqui também as estruturas. Uma diferença fundamental entre o orangotango e o Ponginae africano caracteriza-se aqui pelo fato que a posição relativa do cérebro como maior órgão da cabeça aos outros órgãos, em particular aos olhos, obedece a uma ordem mais bem horizontal (ou seja, um atrás do outro), sendo que no caso do orangotango, esta é mais bem vertical (ou seja, um acima do outro).

⁴ Todas as medidas foram levantadas de um original pelo Dr. sc. A. Windelband, Berlin. As medidas do modelo divergem em geral ligeiramente do original.

Gorilla¹

Italiano

Specie	<i>Gorilla gorilla</i> (Savage & Wyman, 1847)
Sottofamiglia	Ponginae Allen, 1925
Famiglia	Pongidae Elliot, 1913
Superfamiglia	Homoidea Simpson, 1931
Infraordine	Catarrhina Hemprich, 1820
Sottordine	Simiae Haeckel, 1866
Ordine	Primates Linnaeus, 1758

Il cranio di questo gorilla maschio, di dimensioni piuttosto grandi e di età matura, mostra un rilievo craniale molto pronunciato. Il neurocranio e il viscerocranio, comprensivi della forte prominenza frontale, hanno un aspetto scabro e ornato di gibbosità, sporgenze, ecc. derivanti dalle esigenze poste dalla muscolatura masticatoria e nucale. Tali caratteristiche non sono comparabili con quelle umane.

Anche nel cranio del gorilla colpiscono le dimensioni sproporzionate della sezione viso-mascellare (del viscerocranio ovvero del viscerocranio e dello splancocranio) rispetto al neurocranio. Tale relazione tuttavia si sviluppa solo nel corso della crescita postnatale, in particolare nel periodo di cambio della dentatura.

Sulla sutura sagittale, ed anche al centro del cranio, si erge la cresta sagittale ossea, che aumenta di volume sul retro. Si forma a partire dalle ossa parietali ed è all'origine del muscolo temporale, che aumenta il suo volume fino a quel punto². Sull'occipite la cresta sagittale incontra la cresta occipitale, la quale si sviluppa in concomitanza al rafforzamento della muscolatura nucale.

I condili occipitali dell'articolazione del capo che circondano il foro occipitale grande si trovano nell'area posteriore del cranio. Anche qui appare evidente la differenza rispetto all'animale neonato o infantile.

Il dimorfismo sessuale del cranio risulta evidente al primo sguardo nel gorilla, perché più fortemente pronunciato che in altri Pongidi. Come tutti gli altri primati analizzati, anche i gorilla maschi mostrano al centro dei volumi cerebrali superiori, dei denti canini più grandi e di forma diversa e dei rilievi cranici molto più pronunciati. Tutti i maschi di età matura, ma anche quasi tutte le femmine di età matura, presentano sempre la cresta sagittale. Le creste occipitali si formano in tutti gli animali adulti e trovano la loro ragione d'essere nella prominenza anteriore del capo.

In linea di massima si ha la formazione di prominenze sopraorbitali, che in posizione mediana sono unite alla prominenza frontale unitaria con una prominenza gabbellare. Di conseguenza i seni frontali sono molto accentuati. Questa formazione nasce parallelamente allo sviluppo della


dentatura permanente e prosegue poi con l'uso della dentatura in conseguenza della progressiva abrasione dei denti³. Il ramo ascendente della mandibola (ramo mandibolare) è relativamente basso. Caratteristico della dentatura dei Pongidi appare l'allineamento piuttosto parallelo dei denti premolari e molari. I denti incisivi invece sono in posizione frontale. I denti canini a forma di pugnale, tipici di questa famiglia, sporgono chiaramente rispetto al piano di masticazione o occlusione. Per tale ragione nella mascella tra dente canino e primo premolare c'è un vuoto, il cosiddetto diastema, nel quale a dentatura chiusa si inserisce il dente canino della mandibola.

I denti anteriori si chiudono a forma di forbice, cosicché il morso risulta facilitato; i denti posteriori mostrano delle corone larghe e smussate, idonee alla triturazione. I molari sono caratterizzati dal cosiddetto modello driopitecino, come nell'uomo. Anche nel gorilla lo smalto dentario mostra sulla superficie di masticazione, accanto ai solchi, poche ma tipiche grinze.

A partire dal lavoro pionieristico di E. Selenkas, attorno al 1900, i gorilla sono considerati come i parenti viventi più prossimi all'uomo.

Qui di seguito indichiamo alcune misure del cranio originale del gorilla⁴.

Max lunghezza del neurocranio (con prominenza frontale e cresta occipitale)	221 mm
Massima larghezza del neurocranio	157 mm
Larghezza del cranio nell'area del restringimento postorbitale maggiore	75 mm
Volume della cavità cranica = „volume del cervello“	675 ccm
Lunghezza del viso	217 mm
Larghezza del viso superiore (larghezza biorbitale esterna)	150 mm
Larghezza dell'arcata zigomatica	189 mm
Massima distanza delle arcate zigomatiche rispetto alla parete cranica	55 mm
Lunghezza del palato	120 mm
Larghezza del palato	47 mm
Larghezza condilare della mascella inferiore	142 mm
Larghezza angolare della mascella inferiore	154 mm
Altezza del corpo mandibolare	43 mm
Altezza del ramo della mascella inferiore	131 mm
Larghezza del ramo	80 mm
Massa totale del cranio	1550 g
Massa del cranio privo di mandibola	1020 g
Massa della mandibola	530 g



Autore: Dr. Dr. Olav Röhrer-Ertl, Sezione Primati di SNSB, Monaco di Baviera

¹ Como progetto per la colata di questo modello è stato necessario disporre di una riproduzione del cranio originale dell'Istituto di ricerca e museo di storia naturale Senckenberg di Francoforte sul Meno. Per ragioni didattiche i denti dell'originale, che erano consumati, sono stati ricostruiti a Monaco di Baviera sulla base della dentatura di reperti originali di giovani animali maschi, allo scopo di illustrare meglio il campione di dentatura. La ricostruzione ha reso necessari anche degli adattamenti alla mascella.

² I muscoli non si possono accostare gli uni agli altri, ma hanno bisogno di un tessuto-resina biologico.

³ Al progressivo livellamento delle superfici masticatorie dei denti consegue un aumento della pressione di masticazione, il che provoca una crescita maggiore dei muscoli masticatori, che a sua volta produce un modellamento maggiore delle superfici di inserzione e delle origini dei muscoli. La deviazione progressiva della pressione di masticazione rafforza anche le strutture dello scheletro del viso. La differenza sostanziale tra Pongidi africani rispetto e orangutan è che nei primi il rapporto di localizzazione tra il cervello come organo maggiore del capo e il resto, in particolare gli occhi, è piuttosto orizzontale (quindi uno dietro l'altro) mentre nell'orangutan è piuttosto verticale (quindi uno sopra l'altro).

⁴ Tutte le misure sono state rilevate da un originale dal Dr. sc. A. Windelband di Berlino. Le misure del modello sono di solito leggermente diverse.

ゴリラ¹

日本語

種	<i>Gorilla gorilla</i> (Savage & Wyman, 1847)
亜科	オランウータン亜科 (Allen, 1925)
科	ショウジョウ科 (Elliot, 1913)
上科	ヒト上科 (Simpson, 1931)
下目	狭鼻猿類 (Hemprich, 1820)
亜目	真猿亜目 (Haeckel, 1866)
目	霊長目 (Linnaeus, 1758)

本模型は成熟したかなり大きいサイズの雄ゴリラの頭骨模型であり、頭骨の隆起もかなり大きい。ヒトの頭骨とは異なり、脳頭蓋と顔面骨（内臓頭蓋）、眼窩上隆起の表面には凹凸が多く、咀嚼筋、頸筋の付着部の突起や隆起などがよく発達している。これは咀嚼筋や頸部の筋肉の発達によるものである。

ゴリラの頭骨でもチンパンジーなどと同様に、顎顔面（顔面骨、例えば顔面頭蓋もしくは内臓頭蓋）のサイズは脳頭蓋のサイズに対して不釣り合いなくらい大きい。この特徴は生後の成長過程、とくに永久歯の発生時期に獲得される。

頭頂骨の中央にある矢状縫合に沿って形成されている矢状稜は、後頭部の方への突出が目立つ。矢状稜は頭頂骨から形成され、側頭筋の起始としての役割を担っている²。矢状稜は、後頭部で後頭稜とつながり、頸部の筋が強くなるほど発達する。

この模型の後頭顆と大後頭孔は頭骨の後方にあるため、新生児期や乳幼児期のゴリラではないことがわかる。

ゴリラの頭骨の性差は他のオランウータン亜科の生物に比べて大きく、他の霊長目の動物と同様、雄ゴリラは雌ゴリラより頭蓋容量が大きく、犬歯も大きく形が異なっており、頭骨の隆起もより発達している。矢状稜は、成熟した雄のゴリラでは必ず見られ、多くの場合、成熟した雌のゴリラでも見られる。成熟したゴリラは前頭部が重いため後頭稜が発達している。

一般的に、眼窩上隆起は、眉間隆起を介して連結し、一体化された眉の隆起部を形成する。これに関連し前頭洞は大きく発達している。この発達は、永久歯の形成や成長時の咀嚼による歯の磨耗とも関連しながら起こる。³

ゴリラの下顎枝は比較的低い。前臼歯と臼歯が平行に近い状態で並んでいるのはオランウータン亜科の特徴であり、それらの前には上顎側切歯がある。性差異のある鋭くとがった犬歯は、咬合平面を明らかに超えて伸びている。このため、上顎の犬歯と第一前臼歯の間には、犬歯を収めるための空隙もしくは正中離開がある。

前歯は、はさみのように重なり合っており、食物を噛み切りやすくなっている。反対に奥歯は幅が広く歯冠は浅いため、細かく噛み砕くのに適している。この臼歯はいわゆるドリオピテクス型のもので知られているもので、ヒトにも同様に見られる。また咬合面でも数は少ないがエナメル質の溝が見られ、これもゴリラの特徴である。

1900年頃からのE. Selenkaによる草分け的研究以来、ゴリラはチンパンジーの次にヒトに近い種とされている。

日本語

実物標本の計測値⁴

脳頭蓋最大長（眉間隆起と後頭稜を含む）	221mm
脳頭蓋最大幅	157mm
眼窩後部幅が最大の点における頭骨幅	75mm
頭蓋腔容量＝「脳の大きさ」	675cc
顔長	217mm
上顔幅（外眼窩顔幅）	150mm
頬骨弓幅	189mm
頬骨弓と側頭壁の最大距離	55mm
口蓋長	120mm
口蓋幅	47mm
下顎関節突起幅	142mm
下顎角幅	154mm
下顎体高	43mm
下顎枝高	131mm
下顎枝幅	80mm
頭骨総重量	1550g
脳頭蓋重量（下顎骨を除く頭骨の重量）	1020g
下顎骨重量	530g

筆者

Olav Röhrer- Ertl, Primates Section, SNSB, Munich

¹このモデルは、フランクフルトのゼンケンベルグ自然史研究博物館が所有する標本のレプリカを原形としている。元となった標本の歯は磨り減っていたため、より良い状態で見られるようMunichが所有する若いメスの標本を参考に歯を復元、この過程で顎に数箇所修正を加えた。

²筋だけではお互いに付着できないので、硬組織が必要とされる

³歯の咬合面が平らになるほど、咀嚼力は強化される。それが咀嚼筋の発達を促し、結果、筋付着表面の構造を変化させる。この標本の顔面骨格においても、咀嚼力が増加し続けた結果とおもわれる構造上の特徴が明確にあらわれている。その効果を脳とその他の器官、特に眼との位置関係で見ることができる。チンパンジーでは、脳と眼は横にならんでおり（脳は眼の後ろ）、反対にオランウータンではより縦の位置関係にある（脳は眼の上）。

⁴全ての計測はベルリンのA. Windelbandにより実物標本で行われた。全般に模型のサイズはわずかに実物と異なっている。

The following Primate skulls are also available from 3B Scientific:

- VP760/1 Chimpanzee
- VP761/1 Orang-Utan

Bei 3B Scientific erhalten Sie auch die folgenden Schädel von Primaten:

- VP760/1 Schimpanse
- VP761/1 Orang-Utan

En 3B Scientific consigue también los cráneos de primates siguientes:

- VP760/1 Chimpancé
- VP761/1 Orangután

A 3B Scientific, vous pouvez aussi commander les crânes de primates suivants:

- VP760/1 Chimpanzé
- VP761/1 Orang-outang

Na 3B Scientific você também poderá obter os seguintes crâneos de primatas:

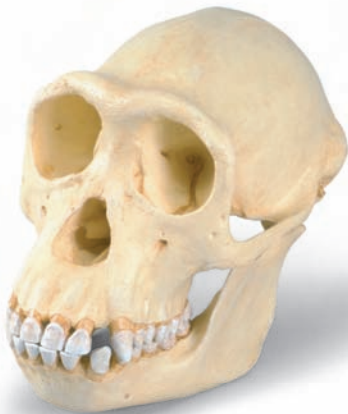- VP760/1 Chimpanzé
- VP761/1 Orangotango

I seguenti crani primati sono disponibili anche presso 3B Scientific:

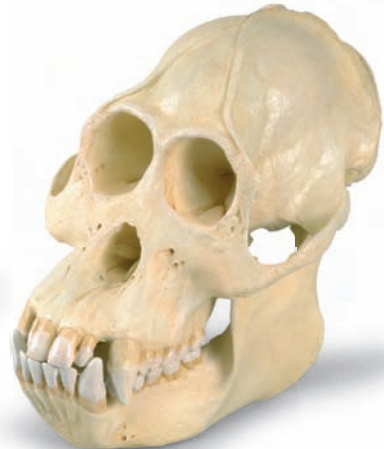- VP760/1 Scimpanzè
- VP761/1 Orangutan

3B Scientific では他の霊長類の頭骨モデルもご用意しております

- VP760/1 チンパンジー
- VP761/1 オランウータン



VP760/1



VP761/1



3B SCIENTIFIC® PRODUCTS

3B Scientific GmbH

Rudorffweg 8 • 21031 Hamburg • Germany

Tel.: + 49-40-73966-0 • Fax: + 49-40-73966-100

www.3bscientific.com • 3b@3bscientific.com

© Copyright 2005 for instruction manual and design of product:
3B Scientific GmbH, Germany